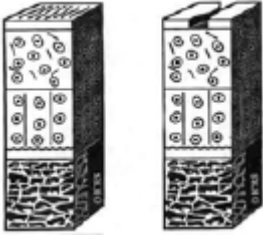

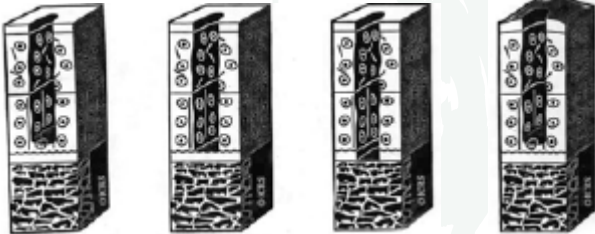
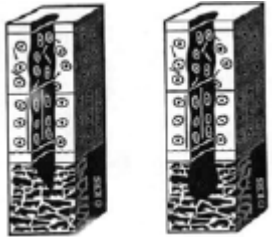


International Cartilage Repair Society (ICRS) Evaluationsbogen für Knorpelschäden

ICRS-Grad	Histologie	Behandlung
0	Normal	keine
1a/b	<p>a: Intakte Oberfläche aber Fibrillation und oder Erweichung</p> <p>b: zusätzlich Mikrorisse in der oberflächlichen Knorpelzone</p> <div style="text-align: center;">  </div>	keine
2	<p>Instabile Knorpelläsionen, die weniger als 50% der Knorpeltiefe einnehmen</p> <div style="text-align: center;">  </div>	Gute Prognose mit einer Glättung der Ränder ohne eigentliche Behandlung des Schadens
3a/b/c/d	<p>a: >50% der Knorpeltiefe mit intakter kalzifizierter Knorpelzone</p> <p>b: >50% der Knorpeltiefe mit verletzter kalzifizierter Knorpelzone</p> <p>c: >50 der Knorpeltiefe bis zum subchondralen Knochen (Knochenplatte intakt)</p> <p>d: Zusätzlich Blistering (Erhebung auf der Oberfläche)</p> <div style="text-align: center;">  </div>	<p>Debridement der Wundränder und Behandlung des Schadens:</p> <p>- Abrasion, Drilling, MF, ACT, Mosaik</p>

4	Subchondraler Knochen mit betroffen full thickness, aber keine Osteochondrosis dissecans 	s.o. eventuell Knochentransplantation
----------	---	---------------------------------------

Quelle:

Brittberg M. Evaluation of cartilage injuries and repair. The Journal of Bone and Joint Surgery. 2003; 85: 58.